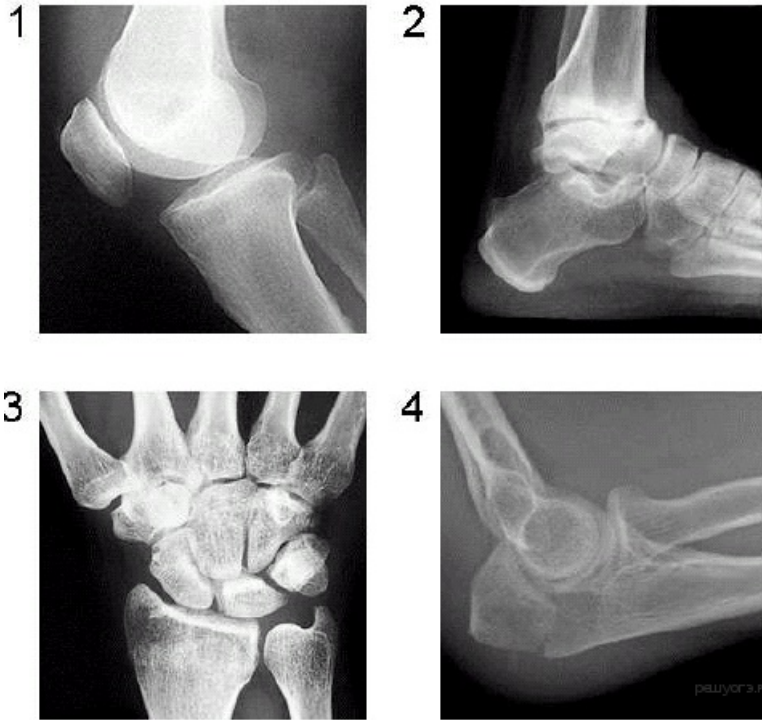


Задания

Задание 8 № 1519

Какой цифрой на рентгенограмме отмечен коленный сустав?



Пояснение.

Под цифрами 1 — коленный сустав, 2 — голеностопный сустав, 3 — лучезапястный сустав, 4 — локтевой сустав.

Правильный ответ указан под номером 1.